

# Die Rolle der Hyaluronsäure beim Sinuslift

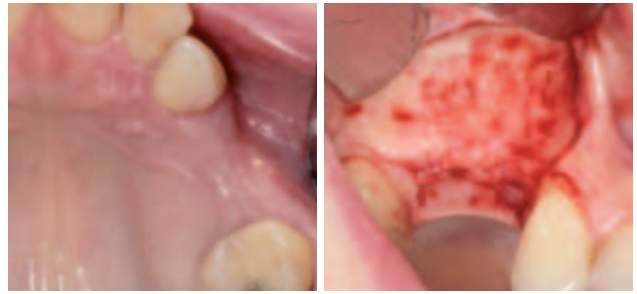**HA, Hyaluronan oder auch besser bekannt als Hyaluronsäure, eine natürlich vorkommende Verbindung, die in vielen Bereichen der Medizin bereits erfolgreich verwendet wird, kommt nun auch in der modernen Implantologie zum Einsatz. Die nachfolgende klinische Kasuistik zeigt die Anwendung bei der Durchführung einer externen Sinusbodenelevation mit simultaner Insertion zweier Implantate.**

Dr. Michael Claar/Kassel

■ Hyaluronsäure ist ein in fast allen Gewebearten vorkommender Bestandteil der extrazellulären Matrix und gehört chemisch gesehen als natürliches Polysaccharid zur Gruppe der Glykosaminoglykane (GSG). Viele Körperzellen sind in der Lage, Hyaluronsäure an der Zellmembran zu produzieren und damit wichtige Stoffwechseltransporte zu gewährleisten. Neben diesen allgemeinen Eigenschaften der Hyaluronsäure ist bekannt, dass diese an den verschiedenen Phasen der Wundheilung beteiligt ist. So fördert sie die Zellproliferation, die Zellmigration und die Neoangiogenese. Auch antibakterielle und antiinflammatorische Eigenschaften der Hyaluronsäure sind in der Literatur bekannt.

## Klinische Kasuistik

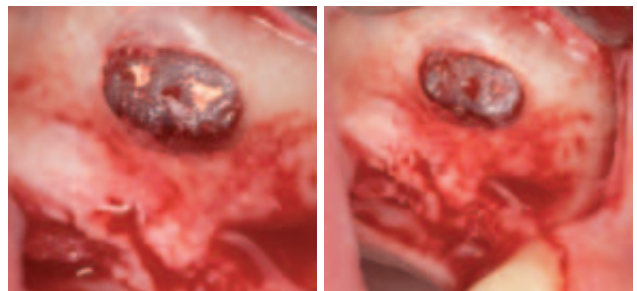
Eine 28-jährige Patientin stellte sich im Rahmen der Implantatsprechstunde mit dem Wunsch nach einer fest-sitzenden implantatgetragenen Versorgung in Regio 14 und 15 vor. Die beiden Zähne wurden alio loco aufgrund endodontischer Misserfolge entfernt. Die klinische und radiologische Diagnostik zeigte ein insuffizientes Knochenangebot in der vertikalen Dimension bei ausreichender Kieferkambbreite. Die vertikale Restknochenhöhe betrug 5 mm, sodass mit der Patientin die Augmentation in Form einer Sinusbodenelevation besprochen wurde. Da bei ca. 5 mm Restknochen unter Verwendung eines modernen Implantatsystems eine ausreichende Primärstabilität zu erwarten ist, wurde die Implantatinsertion simultan mit der Augmentation geplant. Zur Verbesserung der Wundheilung wurde die Patientin über die Möglichkeit der zusätzlichen intraoperativen Applikation von Hyaluronsäure aufgeklärt. In Lokalanästhesie erfolgte eine trapezförmige Inzision zur Bildung eines Mukoperiostlappens. Der vestibuläre Anteil der Kieferhöhle wurde dargestellt und ein Kieferhöhlendeckel nach dem klassischen Protokoll mittels einer Diamantkugel präpariert. Dabei zeigten sich Reste eines Sealers direkt auf der Schneider'schen Membran. Mittels stumpfer Präparation wurden diese unter maximaler Schonung der Integrität der Schneider'schen Membran entfernt. Danach erfolgte die Elevation sowie die maschinelle Aufbereitung der Implantatkavitäten mittels Bohrer (Fa. Medical Instinct). Dabei ist gerade bei der Präparation darauf zu achten, dass keine akzidentielle Perforation der Kieferhöhlenschleimhaut eintritt. Der Schutz mit einem stumpfen Instrument ist daher sinnvoll.



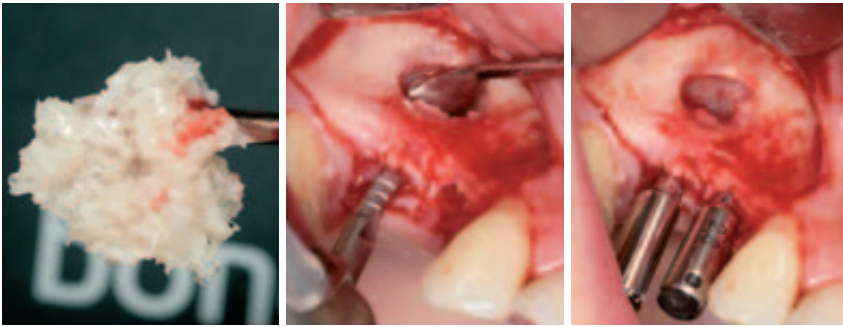
**Abb. 1:** Klinische Ausgangssituation mit den fehlenden Zähnen 14 und 15. – **Abb. 2:** Präparation des Mukoperiostlappens zur Darstellung der vestibulären Kieferhöhlenwand.

Nach vollständiger Aufbereitung der Implantatkavitäten erfolgte die Augmentation der Sinushöhle mit einem Knochenregenerationsmaterial, welches außerhalb des Mundes mit Hyaluronsäure (FlexBarrier Liqui-Gel) vermischt wurde. Der große Vorteil dieser Technik ist dabei die Formbarkeit bzw. Modellierbarkeit des Augmentationsmaterials durch die Zugabe des LiquiGels. Eine Dislokation des Regenerationsmaterials wird dadurch sicher vermieden und eine hohe Positionsstabilität gewährleistet. Im Anschluss daran wurden die beiden Implantate (BoneTrust Plus, Fa. Medical Instinct), die durch ihr spezielles Makrodesign insbesondere bei mäßiger Knochenqualität oder -quantität eine sehr gute Primärstabilität erreichen, inseriert, die Einbringpfosten mit dem Sechskantschraubendreher entfernt und die Verschlusschrauben eingesetzt.

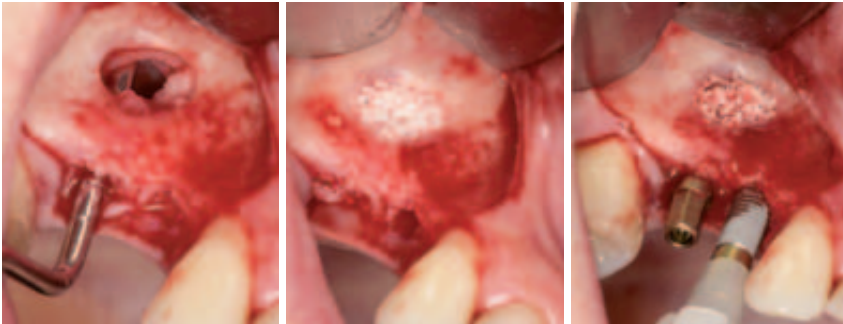
Die laterale Abdeckung des Augmentats erfolgte ebenfalls mit Flex Barrier, welches aus einfach und quer vernetzten Hyaluronsäuren besteht und speziell für die Guided Bone Regeneration (GBR) entwickelt wurde. Durch die hohe Viskosität ist das Material sehr gut applizierbar und positionsstabil. Nach vollständiger Abdeckung des Augmentationsmaterials erfolgte der spannungsfreie Wundverschluss.



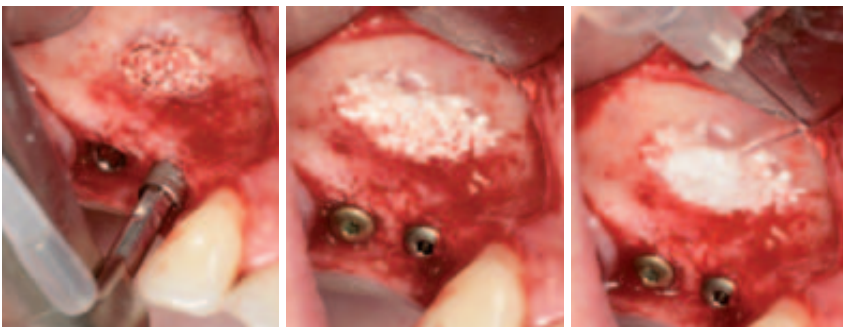
**Abb. 3:** Sealerreste auf der Schneider'schen Membran. – **Abb. 4:** Zustand nach Entfernung der Sealerreste ohne Perforation der Membran.



**Abb. 5:** Augmentationsmaterial mit FlexBarrier. – **Abb. 6:** Maschinelle Aufbereitung der Implantatkavitäten. – **Abb. 7:** Parallelisierungspins in situ.



**Abb. 8:** Sondierung der Implantatkavität. – **Abb. 9:** Einbringen des Augmentationsmaterials. – **Abb. 10:** Insertion der beiden Implantate (BoneTrust Plus).



**Abb. 11:** Finale Implantatpositionierung. – **Abb. 12:** Primärstabil inserierte Implantate. – **Abb. 13:** Applikation der Biomembran.

## Diskussion

Aus der Literatur ist bekannt, dass Hyaluronsäure positive Effekte im Rahmen der Wund- und Knochenheilung zugeschrieben werden. In der Implantologie stellt sie ein ideales Trägermaterial für Knochenregenerationsmaterialien dar, da eine deutliche Verbesserung der Applikation durch die Hyaluronsäure gewährleistet wird. Weiterhin wird auch die Neubildungsrate der Osteoblasten gesteigert. Die hohe Viskosität der Biomembran trägt zur optimalen Abschirmung des Operationsgebietes bei und soll somit auch dessen bakterielle Kontamination verhindern. Besonders hervorzuheben ist im klinischen Alltag die sehr gute Handhabung des Materials, die Resorbierbarkeit und gute Biokompatibilität. Aufgrund der klinischen Erfahrungen, die ich mit Hyaluronsäure gesammelt habe, sehe ich darin ein großes Potenzial zur Verbesserung unserer Therapiequalität. ■

## ■ KONTAKT

**Dr. Michael Claar**  
Leipziger Str. 164, 34123 Kassel  
**Web: [www.dr-claar.de](http://www.dr-claar.de)**